

Scientific Electronic Archives

Issue ID: Sci. Elec. Arch. Vol. 14 (1)

January 2021

DOI: <http://dx.doi.org/10.36560/14120211187>

Article link

<http://sea.ufr.edu.br/index.php?journal=SEA&page=article&p=view&path%5B%5D=1187&path%5B%5D=pdf>

Included in DOAJ, AGRIS, Latindex, Journal TOCs, CORE, Discoursio Open Science, Science Gate, GFAR, CIARDRING, Academic Journals Database and NTHRYS Technologies, Portal de Periódicos CAPES, CrossRef, ICI Journals Master List.



Aspectos clínicos e laboratoriais encontrados em canino com infecção por *trypanosoma spp* no norte de Mato Grosso.

Clinical and laboratory aspects found in canine with trypanosoma spp infection in north Mato Grosso.

A. S. Ferreira, A. L. Vasconcelos, A. C. Bonatto, W. V. Lasarotto, A. A. Novais, R. R. Oliveira

Universidade Federal de Mato Grosso – Campus Sinop

Author for correspondence: arlyson-sousa@hotmail.com

Resumo. O Trypanosoma é um protozoário hemoflagelado que infecta as mais variadas espécies de animais, sendo transmitido de diferentes formas. É uma zoonose e antropozoonose de grande importância na Medicina Veterinária. O presente trabalho tem como objetivo descrever as alterações clínicos-laboratoriais em cão de vida livre em zona rural, infectado por Trypanosoma spp., atendido no Município de Sinop, norte de Mato Grosso. Foram coletadas amostras sanguíneas para realização de hemograma, atividade sérica da alanina aminotransferase (ALT), e dosagem de creatinina e creatina quinase. Os resultados encontrados foram uma anemia microcítica normocrômica, linfopenia, formas tripomastigotas de Trypanosoma spp. As mensurações de ALT e creatinina encontravam-se normais, mas o nível sérico de creatina quinase estava acima dos limites normais. O tratamento prescrito foi o dipropionato de Imidocarb na dose de 7mg/kg por via subcutânea em dose única.

Palavras chave: Trypanossomiase, Zoonose, Cão, Mato- Grosso, Tripomastigota, Medicina Veterinária.

Abstract. Trypanosoma is a hemoflagellate protozoan that infects a variety of animal species and is transmitted in different ways. It is a zoonosis and anthroozoonosis of great importance in veterinary medicine. The present work aims to describe the clinical and laboratory alterations in a free-living dog in a rural area, infected by Trypanosoma spp, treated in the municipality of Sinop, north of Mato Grosso. Blood samples were collected for blood count, alanine aminotransferase (ALT) activity, creatinine, creatine kinase concentrations. The results found were a normochromic microcytic anemia, lymphopenia, trypomastigote forms of Trypanosoma spp. ALT and creatinine measurements were normal, but the serum creatine kinase level was above normal limits. Imidocarb dipropionate at a dose of 7 mg / kg subcutaneously in a single dose was prescribed.

Keywords: Trypanossomiase, Zoonosis, Dog, Mato Grosso, Trypomastigote, Veterinary Medicine.

Introdução

A tripanossomiase canina é causada por protozoários da família Trypanosomatidae, classe kinetoplastidae, subfilo Sarcosomastigophora, sendo transmitida por vetores hematófagos. O *Trypanosoma cruzi* e *Trypanosoma evansi* são os principais parasitas dessa família, que acometem os canídeos domésticos, podendo também infectar o homem. Dessa forma, os cães podem ter papel relevante no ciclo da enfermidade. (NEVES et al, 2011).

Outras espécies como *Trypanosoma rangeli* e *Trypanosoma caninum*, não possuem uma grande importância na clínica veterinária, pois são considerados assintomáticos, porém, quando se

trata de diagnóstico, deve-se fazer sua identificação para diferenciar de outras espécies patogênicas (FERES, 2017).

A família Tripanosomatidae possui membros que tem a capacidade de acometer varias espécies de animais, ocorrendo em praticamente todo o mundo. Os parasitas podem ser encontrados nos tecidos ou sangue dos animais, sendo considerado como uma importante causa de mortalidade no homem e nos animais, possuindo uma maior ocorrência em regiões tropicais (RODRIGUES, 2016).

Conhecida como doença de chagas ou tripanossomiase Americana, é considerada uma antropozoonose, que possui como um dos vetores

Triatoma sp. da subfamília Triatominae, insetos que possuem hábito noturno, passando o dia escondidos em frestas de casas, ninhos de aves dentre outros locais, sendo conhecidos popularmente como barbeiros. O primeiro relato da doença em humanos no Brasil, foi registrado no estado de Minas Gerais (FERES, 2017).

A doença pode ser ainda transmitida por outras formas, como transfusão sanguínea, ingestão do vetor contaminado, ingestão de carcaças contaminadas e carne crua (TILLEY; SMITH JR, 2008).

Inicialmente a enfermidade ocorria principalmente no meio silvestre, sendo que até os dias atuais ocorrem focos nesse meio. O aumento significativo da ocorrência da enfermidade no meio urbano, está relacionado à grande capacidade de adaptação dos vetores a novos ambientes e a circulação do agente entre os canídeos domésticos, felinos domésticos e o homem (ANDRADE, 2007).

Os cães e gatos infectados servem como reservatório da doença no meio urbano, aumentando ainda mais os riscos devido à proximidade com o homem, desse modo à ocorrência da enfermidade em animais domésticos serve como um alerta, para o início de condutas com enfoque no controle dos vetores, evitando a continuidade do ciclo da enfermidade (ELOY, 2010).

O parasita possui três formas distintas, a epimastigota, que é a forma presente no interior do vetor, quando eliminado com junto com os excrementos do vetor, assume a forma tripomastigota, que é a fase encontrada no sangue, possuindo flagelos e tendo a capacidade de infectar novos animais. Por último ainda existe a forma amastigota, que ocorre na fase reprodutiva do agente, estando presente dentro de células parasitadas do indivíduo acometido (COELHO, 2013).

Dentro da célula do hospedeiro o parasita se multiplica por divisão binária, ocorrendo o preenchimento da célula pelos parasitas, tendo posteriormente sua diferenciação para tripomastigota que leva ao rompimento da membrana da célula, chegando na corrente sanguínea onde poderão ser sugados durante a alimentação do vetor ou parasitar novas células, do hospedeiro, ao entrar no trato gastrointestinal do vetor o parasita sofre modificações até assumir a forma amastigota (NETO, 2018).

Pacientes acometidos podem apresentar como queixa dos tutores intolerância ao exercício e fraqueza, que ocorre devido insuficiência cardíaca ou a miocardite durante a fase crônica da enfermidade. Durante o exame físico pode-se observar hepatomegalia, esplenomegalia, palidez de mucosas, linfonodos reativos, taquicardia, ascite, podendo ainda ocorrer diarreia e sinais neurológicos (NELSON, 2015). A ocorrência da cardiomiopatia dilatada não está bem elucidada ainda, suspeita-se que seja devido às lesões causadas pelo parasita

no miocárdio ou reações Imunomediadas (BIGNARDE, et, al. 2008).

A patogenia da enfermidade durante a fase aguda ocorre devido ao rompimento das células pela multiplicação do agente, estando relacionado principalmente ao rompimento de miócitos cardíacos e às vezes tecido do sistema nervoso, levando ao aparecimento dos primeiros sintomas. Nos cães, após 28 dias em média a parasitemia tende a diminuir, tornando-se indetectável, podendo ocorrer devido a resposta do sistema imune, tornando-se uma enfermidade assintomática, ocorrendo durante esse tempo a degeneração do miocárdio (ANDRADE, 2007).

Pacientes que sobrevivem à fase aguda podem evoluir para fase crônica, sendo que os cães possuem alterações muito semelhantes às observadas no homem. Os pacientes podem ser assintomáticos, com níveis de parasitas indetectáveis ou sintomáticos sendo observado miocardite crônica e insuficiência cardíaca congestiva (NETO, 2018).

Nos exames complementares, pode-se observar em hemograma leucocitose por linfocitose, na avaliação bioquímica pode ocorrer aumento de enzimas hepáticas e creatina quinase, os achados de exames de imagem como ultrassom e raio x, abdominal e tórax condiz com doença cardíaca e insuficiência, no eletrocardiograma pode-se observar bloqueio cardíaco, contração prematura dos ventrículos e inversão da onda T, porém são sintomas inespecíficos que não indicam a doença (NELSON, 2015).

O diagnóstico da tripanossomíase pode ser realizado através de exames parasitológicos, sorológicos, moleculares, microbiológico e exames complementares, como não é uma enfermidade comum da rotina clínica, pode ser difícil encontrar locais que realize os exames específicos. Na fase aguda, pode-se encontrar o agente no esfregaço sanguíneo, podendo realizar citologia de linfonodos, em casos de possui alterações do sistema nervoso central pode-se realizar a colheita de licor, através da biopsia de linfonodos ou de efusões abdominais pode-se detectar a forma amastigota do agente (COELHO, 2013).

No entanto, a técnica de Reação em Cadeia da Polimerase (PCR), tem se mostrado melhor que os outros métodos para realização do diagnóstico, devido sua grande sensibilidade, o isolamento do agente é possível, todavia, é uma técnica demorada que muitas vezes se torna impossível sua realização. A imunofluorescência indireta e ELISA são exames habitualmente solicitados, que fazem a detecção de anticorpos para o agente, no entanto pode ocorrer reação cruzada com anticorpos para *Leishmania* (ANDRADE, 2007). Na fase crônica da enfermidade deve-se optar pelos métodos sorológicos como ELISA e imunofluorescência indireta, mas, podem ocorrer reações cruzadas com outros parasitas, sendo a técnica de PCR o método que traz o

resultado mais fidedigno, por possuir grande sensibilidade (COELHO, 2013).

Na necropsia e histopatologia dos pacientes que evoluem para óbito na fase aguda da enfermidade, as alterações são principalmente do lado direito do coração, como hemorragia subendocárdica e subepicárdica, podendo observar a forma amastigota do parasita, devido a alteração cardíaca pode-se ver alterações secundárias como edema pulmonar, congestão hepática, renal e esplênica, ainda ocorrer infiltrado celular mononuclear em outros órgãos como bexiga, musculatura, estômago, intestino e músculos esqueléticos em geral. Na fase crônica observa-se aumento cardíaco, os ventrículos estão com sua musculatura fina e flácida, histologicamente observa áreas de necrose, com áreas de fibrose devido a substituição das fibras miocárdicas, geralmente não é visto o parasita nos tecidos (ANDRADE, 2007).

Para melhores resultados no tratamento deve-se combater o parasita associado ao tratamento assintomático. O benzonidazol tem mostrado eficácia no tratamento da enfermidade, possuindo melhores resultados na fase aguda (FERES, 2017). O Nifurtimox administrado por via oral, a cada 6 horas, na dose de 2 a 7 miligrama (mg), por quilograma (kg), durante 3 meses (BIGNARDE, et al. 2008), o alopurinol utilizado da mesma forma que para tratamento da leishmaniose tem mostrado resultados positivos. A principal forma de prevenção é através do controle dos vetores (NELSON, 2015).

O Trypanossoma evansi foi o primeiro tripanosoma descrito como patogênico para mamíferos, sendo relatado inicialmente em 1880 na Índia, acometendo camelos e cavalos, sendo um protozoário que foi introduzido nas Américas, pelos primeiros colonizadores. Possui a capacidade de acometer vários mamíferos, sendo o cão a segunda espécie mais afetada (SILVA, 2011).

O parasita possui uma ampla quantidade de vetores, sendo os principais, moscas da família Tabanidae, Stomoxidae e morcegos Desmodus rotundus, sendo que todos os vetores são hematófagos (NEVES et al, 2011). Suspeita-se que a transmissão pode ocorrer pela ingestão dos vetores contaminados, como ocorre com Trypanossoma cruzi (ANDRADE, 2007). A ingestão de sangue e tecidos infectados pode servir como meio de transmissão (FERES, 2017).

Uma das principais alterações que essa parasita causa, é a anemia, porém, não foi esclarecido completamente como ocorre essa alteração, no entanto, tem a ocorrência de hemólise devido a destruição pelo sistema imune dos eritrócitos. Outro mecanismo que explicaria a anemia seria a redução da eritropoiese devido a captura do fero pelos macrófagos (SILVA, 2011).

A doença possui três formas distintas, sendo que na fase subaguda, os pacientes não possuem sinais clínicos evidentes, na fase aguda o hospedeiro pode apresentar episódios de

hipertermia, linfonodos reativos, apatia, anemia progressiva e edema. A maioria dos diagnósticos ocorrem na fase crônica, podendo o paciente apresentar desidratação significativa, halitose, êmese, estertor pulmonar, uveíte, perda de peso considerável, fraqueza e paralisia de membros posteriores (NEVES et al, 2011).

Quando ocorre miocardite o prognóstico é desfavorável (FERES, 2017).

Em relação ao tratamento, o aceturato de diminazeno tem sido o fármaco mais utilizado para o tratamento da enfermidade, pois tem apresentados bons índices terapêuticos na maioria das espécies, sendo utilizado na dose 7 mg/kg, em dose única (SILVA, et al. 2008), outros autores recomenda a utilização do fármaco na dose de 3,5 mg/kg (COLPO, et al. 2005).

Métodos

O objetivo deste trabalho foi relatar um caso clínico de uma canina doméstica, não castrada, com 4 anos de idade, sem raça definida e peso corporal de 10 kg. Paciente foi atendida no dia 21 de outubro de 2019, pelo Setor de Clínica Médica de Cães e Gatos do Hospital Veterinário (HOVET), da Universidade Federal de Mato Grosso (UFMT), campus Sinop.

Animal chegou para o Setor de Clínica Médica encaminhado pelo Setor de Clínica Cirúrgica de Pequenos animais, pois a princípio suspeitava-se de trauma por atropelamento, dado a queixa inicial do tutor. Após avaliação, pelo Setor de Clínica Cirúrgica, não foram encontrados sinais de fraturas ou luxações, animal foi encaminhado para a Clínica Médica. Na anamnese, tutor refere que o animal estava com o andar "cambaleante" nos posteriores há aproximadamente 15 dias, anorexia e apatia. O ambiente o qual o paciente vivia era em zona rural, possuía vida livre e em contato direto com os animais da fazenda entre eles, galinhas, bovinos, suínos e equinos. A alimentação mesclava entre ração seca e comida caseira e nunca foi vacinada com o protocolo de polivalente, fazia uso de injeções com anticoncepcional. Não soube informar quando havia sido realizada a última vermifugação.

No exame físico foi observado normotermia, desidratação de 7%, frequência cardíaca e respiratória dentro dos parâmetros de normalidade, pulso normal, mucosas pálidas, tempo de preenchimento capilar normal. Foi constatado ainda, edema em face e relutância em se locomover. Paciente foi internada para fluido terapia de hidratação, suplementação de eletrólitos e complexos vitamínicos, devido a desidratação e anorexia, através de infusão intravenosa de Ringer com Lactato (solução cristalóide) com adição de Complexo B, vitamina C 100mg/ml (volume 5 ml), glicose 50% (volume 5ml) e Cloreto de potássio 19,1% (volume de 3 ml). Na internação foram coletadas amostras sanguíneas para hemograma, Alanina Aminotransferase (ALT), creatinina, creatina

quinase (CK), DPP® para Leishmaniose e avaliação eletrocardiográfica.

Resultados e Discussão

Os resultados de hemograma revelaram anemia microcítica normocromica, linfopenia, eosinopenia e uma leve hipoproteïnemia, os leucócitos estavam dentro da normalidade. A única alteração observada no bioquímico foi a elevação da enzima creatina quinase (CK), os valores de

creatinina e ALT estavam normais, respectivamente. No esfregaço de sangue foi encontrado as formas tripomastigotas de *Trypanosoma spp.* A amostra de sangue ainda encontra-se congelada no Laboratório de Patologia Clínica no Hospital Veterinário e será enviada posteriormente para análise molecular, utilizando a Técnica de Reação em Cadeia da Polimerase para identificação da espécie encontrada.

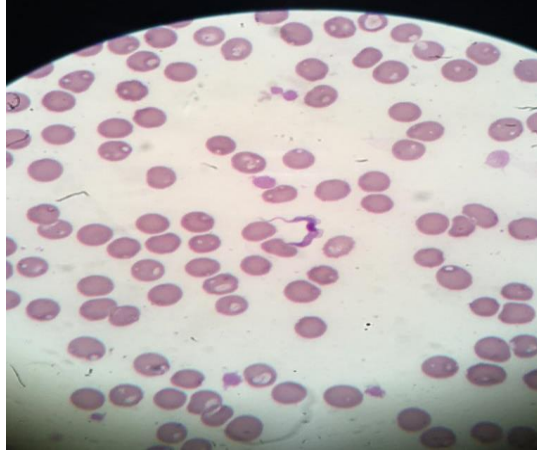


Figura 1. Forma circulante de *Trypanosoma spp.* Fonte: Imagem cedida gentilmente pelo Laboratório de Patologia Clínica veterinária do Hovet, da UFMT, Sinop. Corante: Panótico.

De acordo com (GREENE, 2015), as anormalidades hematológicas possuem pouco valor diagnóstico. (NELSON, 2015) refere que os dados clínico patológicos mais comuns na Tripanossomíase são linfocitose e elevação das enzimas hepáticas e da creatina quinase (CK), com exceção da creatina quinase, os outros dados não sofreram semelhante alteração neste relato. Como diagnóstico diferencial para a linfopenia, observada no hemograma, deve se levar em consideração outras causas infecciosas, dentre elas a Cinomose (TILLEY, 2008), o que em tese seria justificável dado a falta de cobertura vacinal polivalente da paciente.

A causa da microcitose é uma anemia por deficiência de ferro, este tipo de anemia pode apresentar uma anemia microcítica hipocromica, no entanto, na grande maioria dos animais ferroprivos o valor de CHCM encontra se na faixa de normalidade (TRALL, 2015), o que pode ser plausível dado a falta de manejo nutricional adequado do animal, a falta de controle de endo/ecto parasitas.

De acordo com (BARR,1991) destaca que os achados clínicos menos severos foram apresentados em animais mais velhos, como depressão e anorexia. Ele conclui que a idade, a falta de conhecimento do tempo em que o animal foi exposto ao agente e também qual a espécie envolvida, pode justificar esse fato. Já nos animais jovens, se apresenta sinais mais importantes e observáveis como paresia de membros, edema de face e membros e ataxia.

Segundo (SILVA et al, 1995) e (MENEZES et al, 2004) a anemia é uma característica clássica em infecções por *T. evansi*. Que ocorre em um primeiro momento por conta do alto grau de parasitemia e a segunda fase ocorrendo de 4 a 6 meses após o início da doença (SILVA et al,1995). Os protozoários do Gênero *Trypanosoma spp.* exercem uma ação toxica, pois liberam substancias que causam hemólise e depressão da hematopoeise (RODRIGUES et al, 2005).

Em relação ao nível sérico de creatina quinase encontrada na paciente, (ALVES,2003), disserta que em infecções experimentais de cães com *Trypanosoma spp.*, permaneceu elevada até 4 meses e isso foi atribuído ao fato de haver lesão miocárdica. Entretanto (BARR, 1991) descreve que essa enzima não possui acurácia para identificação de lesão miocárdica em casos de Tripanossomíase em cães, por que esses aumentos podem acontecer em outras alterações musculares e cardíacas, o que elevaria os níveis sérico da enzima.

De acordo com (TRAAL, 2015) os aumentos contínuos na atividade de creatina quinase indicam lesão muscular em andamento. Apesar da alta especificidade da atividade de CK para lesões musculares, a sensibilidade é baixa, estando eventualmente relacionada com sua meia vida curta e sua alteração também tem sido observada em cães com doenças endócrinas como o hipertireoidismo e hiperadrenocorticismo (NELSON, 2015).

Tabela 1. Resultado do 1º Hemograma da paciente canina Rita do dia 21/10/2019.

	Resultado		Valores de referência (Cão)		
Hemácias (/µL)	3.480.000	5.500.000	A	8.500.000	
Hemoglobina (g/dL)	6,7	12	A	18	
Volume Globular (%)	20,8	37	A	55	
VCM (fL)	59,8	60	A	77	
CHCM (%)	32,2	31	A	36	
OBS:					
Leucócitos totais	10.700	6.000	A	17.000	
	V. relativos	V. absolutos			
	%	/µL			
NS	98	10486	3.000	A	11.500
NB	1	107	0	A	300
EOS	0	0	100	A	1250
BAS	0	0		Raros	
LINF	1	107	1000	A	4.800
MON	0	0	150	A	1.350
OBS:					
Plaquetas (/µL)	297.000	200.000	A	500.000	
PPT (g/dL)	5,6	6	A	8	

* Fonte: MEINKOTH, J. H.; CLINKENBEARD, K. D. Normal hematology of the cat. In: FELDMAN, B. F. et al. Schalm's Veterinary Hematology, 5ed. , 2000. pp 1069-1074

Tabela 2. Resultado Bioquímico da paciente canina Rita dia 21/10/2019.

	Resultado		Valores de referência (Cão)	
Creatinina (mg/dL)	0,7	0,5	A	1,5
ALT (U/L)	95	21	A	102
C.K TOTAL (U/L)	275	1,15	A	28,4

**Analisadorbioquímico semiautomático Spectrum (Celer)

**Fonte: KANEKO,J.J.et al. Clinical Biochemistry of domestic animals, 6 ed, 2008.928p.

Tabela 3. Resultado da pesquisa de Hematozoários da paciente canina Rita dia 21/10/2019

Resultado	Referência
Positivo para TRYPANOSSOMA sp.	Negativo

Tabela 4. Resultado do 2º Hemograma da paciente canina Rita do dia 22/10/2019.

	Resultado		Valores de referência (Cão)		
Hemácias (/µL)	3.250.000	5.500.000	A	10.000.000	
Hemoglobina (g/dL)	6,1	12	A	18	
Volume Globular (%)	18,8	37	A	55	
VCM (fL)	57,8	60	A	77	
CHCM (%)	32,4	31	A	36	
Leucócitos totais	10.700	6.000	A	17.000	
	V. relativos	V. absolutos			
	%	/µL			
NS	96	10272	3.000	A	11.500
NB	0	0	0	A	300
EOS	0	0	100	A	1250
BAS	0	0		Raros	
LINF	4	428	1000	A	4.800
MON	0	0	150	A	1.350
OBS:					
Plaquetas (/µL)	220.000	200.000	A	500.000	
PPT (g/dL)	5,2	6	A	8	

* Fonte: MEINKOTH, J. H.; CLINKENBEARD, K. D. Normal hematology of the cat. In: FELDMAN, B. F. et al. Schalm's Veterinary Hematology, 5ed. , 2000. pp 1069-1074

Tabela 5. Resultado do 3º Hemograma da paciente canina Rita do dia 04/11/2019.

	Resultado		Valores de referência (Cão)		
Hemácias (/µL)	2.950.000		5.500.000	A	10.000.000
Hemoglobina (g/dL)	5,5		12	A	18
Volume Globular (%)	18,2		37	A	55
VCM (fL)	61,7		60	A	77
CHCM (%)	30,2		31	A	36
OBS:					
Leucócitos totais	24.800		6.000	A	17.000
	V. relativos	V. absolutos			
	%	/µL			
NS	93	23064	3.000	A	11.500
NB	0	0	0	A	300
EOS	1	248	100	A	1250
BAS	0	0		Raros	
LINF	6	1488	1000	A	4.800
MON	0	0	150	A	1.350
OBS:					
Plaquetas (/µL)	248.000		200.000	A	500.000
PPT (g/dL)	5,4		6	A	8
OBS:					

* Fonte: MEINKOTH, J. H.; CLINKENBEARD, K. D. Normal hematology of the cat. In: FELDMAN, B. F. et al. Schalm's Veterinary Hematology, 5ed., 2000. pp 1069-1074

Tabela 6. Resultado Bioquímico da paciente canina Rita dia 04/11/2019.

	Resultado		Valores de referência (Cão)		
Creatinina (mg/dL)	0,4		0,5	A	1,5
ALT (U/L)	55		21	A	102

**Analisadorbioquímico semiautomático Spectrum (Celer)

**Fonte: KANEKO,J.J.et al. Clinical Biochemistry of domestic animals, 6 ed, 2008.928p.

Tabela 7. Resultado da pesquisa de Hematozoários da paciente canina Rita dia 04/11/2019

Resultado	Referência
Positivo para TRYPANOSSOMA sp.	Negativo

Como a espécie de Trypanosoma visualizada no esfregaço sanguíneo ainda não foi identificada, não se pode inferir qual o agente está incriminado na infecção. Contudo, aliado ao histórico, achados clínicos e mesorregião de onde o animal vivia, pode se suspeitar de *Trypanosoma evansi*. (SANT'ANA et al, 2017) relata um caso de infecção por *T. evansi* em um cão no Município de Alto Taquari no Estado de Mato Grosso, o canino, assim como o do presente relato, possuía vida livre na zona rural, o que lhe permitia acesso a vários animais como bovinos e equinos da propriedade. Os sintomas do *T. evansi* são diferentes em cada indivíduo, podendo ser agudo e mortal em equinos, crônicos ou agudo em bubalinos e nos animais domésticos e que o sistema muscular é um

importante aspecto afetado, pois há dificuldades de locomoção (MILOCCO et al, 2013). Também são descritos icterícia, edema de cabeça e membros, tórax, letargia, incoordenação e prostração (MELO,2005).

A anemia desenvolvida é tida como um dos sinais mais enfáticos da enfermidade em cães, sendo mostrada na fase aguda e isto estaria relacionado ao grau de parasitemia no sangue (MENEZES et al, 2004).

No tocante aos resultados eletrocardiográficos, foram encontrados apenas uma sobrecarga atrial e ventricular esquerda moderada sem confirmação com imagens radiográficas. Estes dados não refletem com as considerações feitas por (XAVIER et al, 2005), que

embora não se tenha um padrão eletrocardiográfico específico na miocardite chagásica, o agente etiológico influencia nas vias de condução átrio ventriculares e os ramos de feixes de Hiss e ainda aumento da ocorrência de bloqueios atrioventriculares, bloqueio de ramo e extra-sístoles.

O teste DPP® se mostrou inconclusivo, o que demonstra a proximidade filogenética entre os parasitas. Após 15 dias, o animal foi testado novamente e o resultado foi negativo.

Foi prescrito como forma de tratamento o Dipropionato de Imidocarb na dose de 7 mg/kg subcutâneo. No dia seguinte a primeira dose de Imizol, foi feita novamente uma pesquisa de hemoparasitas, onde o protozoário já não se encontra na amostra analisada. A 2ª dose da medicação foi refeita após 15 dias. Por motivos financeiros não foi realizado a transfusão sanguínea sendo que o proprietário optou por tentar realizar o manejo em casa.

No retorno, a paciente voltou a apresentar *Trypanosoma spp.* na circulação, tendo uma piora do quadro e evoluído para o óbito passado 10 dias após a 2ª dose de Imizol.

Conclusão

A tripanossomíase deve ser considerada uma importante doença que acomete tanto os animais como o homem. E deve ser incluída como diagnóstico diferencial dentro da clínica de pequenos animais, visto que os sinais clínicos dessa enfermidade podem ser confundidos com outras moléstias infecciosas, tais como Cinomose, Erlichiose, Babesiose, Anaplasmose, entre outras.

Referências

ANDRADE, Elisa Santos de. Infecções causadas por hematozoários em cães e gatos de ocorrência no Brasil: semelhanças e particularidades. (Monografia).-Porto Alegre: UFRS, 2007.

ALVES, R.O. Avaliações ecodopplercardiográfica, eletrocardiográfica computadorizada e dinâmica (Sistema Holter) e clínico-patológica em cães com cardiopatia chagásica experimental. 89f. Tese (Doutorado em Medicina Veterinária) – FCAV-UNESP/ Jaboticabal-SP, Jaboticabal. 2003.

ARAUJO NETO, Vicente Toscano de. Infecção pelo *Trypanosoma cruzi* em *Canis familiares* e *Triatomíneos* (Hemiptera, Reduviidae, Triatominae) na zona rural do Estado do Rio Grande do Norte Rio. Grande do Norte: UFRN, 2018.

BIGNARDE, Janaína Maciel Pereira. et al. Doença de chagas em cães. –São Paulo: FAMED, 2008.

COELHO, Aline Rezende Baldanza. Tripanossomíase Americana: uma revisão com ênfase nas Medicina Veterinária. (Monografia) – Brasília: UnB, 2013.

COLPO, Cristina Braccini. et al. Infecção natural por *Trypanosoma evansi* em cães. –Santa Maria: Ciência Rural, 2005.

DANTAS, Micheline Medeiros de Oliveira; Ocorrência de *Trypanosoma spp.* Em cães de área rural no município de Rio Branco-Acre. (Dissertação), Rio Branco. Universidade Federal do Acre, 2016.

ELOY, Luciano José. Avaliação da técnica de hemocultura pela reação em cadeia da polimerase (pcr) utilizando os iniciadores p35/p36 e tcz1/tcz2 para a detecção de *trypanosoma cruzi* em cães e gatos. (Dissertação). -Botucatu: UNESP, 2010.

FERES, Lucas Pinto. *Trypanosoma spp.* em cães residentes no Distrito Federal. Brasília: Faculdade de Agronomia e Medicina Veterinária. (Dissertação). -Brasília: Universidade de Brasília, 2017.

GREENE, Craig E. Doenças infecciosas em cães e gatos- 4ª edição. Rio de Janeiro. Roca. 2015.

NEVES, D.P.; Parasitologia Humana, 12 ed. São Paulo: Editora Atheneu,546p, 2011.

NELSON, Richard William. et al. Medicina interna de pequenos animais. -5ª Ed. Rio de Janeiro: Elsevier, 2015.

MENEZES, V.T et al. *Trypanosoma evansi* in inbred and Swiss-Webster mice: distinct aspects of pathogenesis. *Pathology Research*, v.26,2004.

RODRIGUES: Renan Paraguassu de Sá; et al. Análise epidemiológica, clínica e patológica da tripanossomíase “Mal das Cadeiras”. - Teresina: PUBVET, 2016.

RODRIGUES, A.; FIGHERA, R.A.; SOUZA, T.M.; SCHILD, A.L.; SOARES, M.P. MILANO, J.; BARROS, C. S. L. Surtos de *Trypanosoma evansi* em equinos no Rio Grande do Sul: aspectos epidemiológicos, clínicos, hematológicos e patológicos. *Pesquisa Veterinária Brasileira*, v.25, n.4, p.239-249,2005.

SILVA, R. A. M. S. et al. Pathogenesis of *Trypanosoma evansi* infection in dogs and horses: hematological and clinical aspects. *Ciência Rural*, v. 25, p. 233-238, 1995.

SILVA, Aleksandro Schafer da; et al. Aceturato de diminazeno e dipropionato de imidocarb no controle de infecção por *Trypanosoma evansi* em *Rattus norvegicus* infectados experimentalmente. - Santa Maria: Ciência rural, 2008.

SILVA, Cássia Bagolin da. Influência da infecção por *trypanosoma evansi* no metabolismo de ferro

A.S. Ferreira et al. Clinical and laboratory aspects found in canine with trypanosoma spp infection in north Mato Grosso.

em ratos experimentalmente infectados.
(Dissertação).- Santa Maria: UFSM, 2011.

SOUSA, Alda Rabelo de; et al. Aspectos clínicos-laboratoriais da infecção natural por *Trypanosoma cruzi* em cães de Mato Grosso do Sul. *Ciencia Natural*, Santa Maria, v.38, n.5, p.1351-1356, ago,2008.

Thrall, Mary Anna. *Hematologia e bioquímica clínica veterinária*. São Paulo: Roca, 1011p. ISBN, 2007.

TILLEY, Larry Patrick; SMITH JR, Francis W.K. *Consulta veterinária em cinco minutos: espécies caninas e felinas*. -3. Ed.-Barueri: Manole, 2008.